

Науковий вісник Львівського національного університету  
ветеринарної медицини та біотехнологій імені С.З. Гжицького.  
Серія: Сільськогосподарські науки

Scientific Messenger of Lviv National University  
of Veterinary Medicine and Biotechnologies.  
Series: Agricultural sciences

ISSN 2519-2698 print  
ISSN 2707-5834 online

doi: 10.32718/nvlvet-a10007  
<https://nvlvet.com.ua/index.php/agriculture>

UDC 619:616-091.8:612.616.1:636.4

## Dependence of the histomorphological structure of *m. Longissimus thoracis* in fattening pigs from the method of their castration and live weight

D. M. Andreeva<sup>1</sup>, M. G. Mykhalko<sup>2</sup>✉, B. V. Gutyj<sup>3</sup>, A. M. Shostya<sup>4</sup>, I. H. Lumedze<sup>1</sup>, S. O. Usenko<sup>4</sup>,  
T. S. Lumedze<sup>1</sup>

<sup>1</sup>Mykolaiv National Agrarian University, Mykolaiv, Ukraine

<sup>2</sup>Sumy National Agrarian University, Sumy, Ukraine

<sup>3</sup>Stepan Gzhytskyi National University of Veterinary Medicine and Biotechnologies Lviv, Ukraine

<sup>4</sup>Poltava State Agrarian University, Poltava, Ukraine

### Article info

Received 29.12.2023

Received in revised form

03.02.2024

Accepted 04.02.2024

*Andreeva, D. M., Mykhalko, M. G., Gutyj, B. V., Shostya, A. M., Lumedze, I. H., Usenko, S. O., & Lumedze, T. S. (2024). Dependence of the histomorphological structure of m. Longissimus thoracis in fattening pigs from the method of their castration and live weight. Scientific Messenger of Lviv National University of Veterinary Medicine and Biotechnologies. Series: Agricultural sciences, 26(100), 49–56. doi: 10.32718/nvlvet-a10007*

Mykolaiv National Agrarian  
University, Georgiy  
Gongadze Str., 9, Mykolaiv,  
Ukraine.

Sumy National Agrarian  
University, H. Kondratiev Str., 160,  
Sumy region, Sumy, Ukraine.  
Tel.: +38-095-548-80-87  
E-mail:  
Oleksandr.Mykhalko@snau.edu.ua

Stepan Gzhytskyi National  
University of Veterinary Medicine  
and Biotechnologies Lviv,  
Pekarska Str., 50, Lviv,  
79010, Ukraine.

Poltava State Agrarian University,  
Skovorody Str., 1/3, Poltava,  
36003, Ukraine.

The article investigated the dependence of the histological structure of *m. Longissimus thoracis* muscle in immunocastrated pigs vaccinated with the “Improvak” vaccine from the company “Zoetis”, USA, and in non-castrated pigs fattened under the conditions of industrial pork production and slaughtered at different live weights. For the study, two experimental groups of 220 gilts each were formed, derived from Irish Landrace and Irish Yorkshire sows and inseminated with semen from boars of the MakGro synthetic line. At the age of 72 days, with an average live weight of 26 kg, they were brought to a fattening farm where the piglets of the research group were vaccinated on the 112th day of life with the vaccine “Improvak” from the company “Zoetis”, USA, in a quantity of 2 ml. They were re-vaccinated on the 148th day of life with the same vaccine and in the same quantity. The pigs in the control group were not castrated. It was found that in *m. Longissimus thoracis* muscle of immunocastrated pigs using the “Improvak” vaccine, the diameter of the muscle fibres decreased by 15 micrometres and the fibres absorbed more sarcoplasm, which, against the background of a 14 % increase in the content of parenchymal components, indicates an increase in the juiciness and tenderness of the meat. It has been shown that the muscle fibres of the longissimus thoracis no longer grow as a result of the immunocastration of pigs, but take on useful properties, i.e. become hydrated and fat. It was found that pre-slaughter weight had no significant effect on the histological parameters of the longest back muscle of the pigs studied.

**Key words:** gilts, immunocastration, pre-slaughter mass, muscle fibers, histological section, sarcoplasm, meat tenderness.

## Залежність гістоморфологічної структури *m. Longissimus thoracis* у відгодівельних свинок від способу їх кастрації та живої маси

Д. М. Андреева<sup>1</sup>, О. Г. Михалко<sup>2</sup>✉, Б. В. Гутий<sup>3</sup>, А. М. Шостя<sup>4</sup>, І. Х. Лумедзе<sup>1</sup>, С. О. Усенко<sup>4</sup>,  
Т. С. Лумедзе<sup>1</sup>

<sup>1</sup>Миколаївський національний аграрний університет, м. Миколаїв, Україна

<sup>2</sup>Сумський національний аграрний університет, м. Суми, Україна

<sup>3</sup>Львівський національний університет ветеринарної медицини та біотехнологій імені С. З. Гжицького, м. Львів, Україна

<sup>4</sup>Полтавський державний аграрний університет, м. Полтава, Україна

У статті вивчалась залежність гістологічної структури м. *Longissimus thoracis* у імунокастрованих за допомогою вакцини "Improvak" фірми "Zoetis", USA і некастрованих свинок, відгоддованих в умовах промислової технології виробництва свинини, забитих за різної їх живої маси. Для дослідження було сформовано дві піддослідні групи свинок в кількості 220 голів кожної, отриманих від свиноматок ірландського ландрасу та ірландського йоркширу, яких осіменяли спермою кнурів синтетичної лінії MakGro. У віці 72 доби за середньої живої маси 26 кг вони були поставлені на відгодівлю, де свинок дослідної групи на 112 добу життя провакцинували вакциною "Improvak" фірми "Zoetis", USA в кількості 2 мл, провели ревакцинацію тією ж вакциною і в тій же кількості на 148-у добу життя. Тоді як свинки контрольної групи не піддавались процедурі кастрації. Встановлено, що в м. *Longissimus thoracis* у імунокастрованих свинок за допомогою вакцини "Improvak" відбулося зменшення діаметра м'язових волокон на 15 мікрометрів і поглинання волокнами більшої кількості саркоплазми, що на тлі збільшення вмісту паренхіматозних компонентів на 14 % вказує на підвищення соковитості й ніжності м'яса. Доведено, що в результаті імунокастрації свинок їх м'язові волокна м. *Longissimus thoracis* припиняють ріст, але набувають корисних властивостей, а саме: зволожуються і жиріють. Визначено, що передзабійна маса не мала істотного впливу на гістологічні параметри найдовшого м'яза ступи досліджуваних свинок.

**Ключові слова:** свинка, імунокастрація, передзабійна маса, м'язові волокна, гістологічний зріз, саркоплазма, ніжність м'яса.

## Вступ

У більшості європейських країн свиней, яких вирощують для отримання м'яса, фізично каструють без анестезії, щоб уникнути неприємного запаху та зберегти якість м'яса (Vanhonacker & Verbeke, 2011; Yunes et al., 2019).

Споживачі все більше критикують системи виробництва свинини в контексті добробуту тварин. Хірургічна кастрація без анестезії є предметом громадських і наукових дискусій. Альтернативою хірургічній кастрації свиней є відгодівля без кастрації або імунокастрація (Aluwé et al., 2015; Werner et al., 2021).

Якість м'яса багато в чому залежить від структури м'язової тканини, і цей показник вважається однією з ознак породи. Кількість і якість основних компонентів найдовшого м'яза значною мірою визначає харчову цінність м'яса.

Дослідження показали, що крім генетичної належності та статі, на якість свинини та структуру м'язової тканини впливають умови вирощування та відгодівлі (Mykhalko, 2021), вік тварин, жива маса (Povod et al., 2021, 2022, 2023), особливості годівлі (Mykhalko, 2020), транспортування та забій. У більшості випадків ці фактори можуть служити ефективними методами цілеспрямованого управління формуванням туш свиней і якістю м'яса.

Тому важливо знати, що якість м'яса генетично обумовлена і залежить від породи, живої ваги, віку тварин і умов навколишнього середовища (Povod et al., 2020; Singh et al., 2020; Škrlep et al., 2020).

Однак, окрім факторів, зазначених вище, метод кастрації також має великий вплив на якість м'яса (Mykhalko et al., 2022, 2023), особливо коли йдеться про імунокастрацію, тобто вакцину, яка блокує гормональну активність тварин на етапі вирощування (Povod et al., 2018).

Хірургічна кастрація тварин вважається широко поширеною рутинною практикою у свинарстві (Jacobs & Neary, 2020).

Водночас дослідження прямого впливу імунокастрації свинок на характеристики м'язових волокон їх м'яса як окреме дослідження останнім часом не проводилося. Проте були проведені дослідження щодо залежності якості свинини від методу кастрації (Kasprzyk & Bogucka, 2020), що певною мірою може характеризувати ефекти імунологічної вакцинації та гістологічної оцінки їх м'язів.

Зокрема, на думку багатьох дослідників (Bohrer et al., 2014; Xue et al., 2019; Pérez-Ciria et al., 2021), імунокастрація свинок не мала впливу на фізико-хімічні показники їх м'яса. Це було підтверджено звітами (Botelho-Fontela et al., 2023) про відсутність відмінностей у показниках ніжності м'яса між імунокастрованими та некастрованими свинками, що опосередковано вказує на відсутність змін у гістологічних характеристиках м'язів, включаючи розмір м'язового пучка та розмір волокон, оскільки останній, як було показано, впливає на якість м'яса, включаючи ніжність (Bogucka & Kapelański, 2005; Ryu & Kim, 2005).

Раніше було показано (Henckel et al., 1997), що колір м'яса позитивно корелює з вмістом м'язових волокон типу ПА та розміром типів м'язових волокон у свинині. Водночас, згідно з даними (Pérez-Ciria et al., 2021), імунокастрація свинок не мала впливу на колір м'яса. Це може свідчити про те, що імунокастрація не має прямого впливу на вміст м'язових волокон типу ПА та розмір м'яса й решту м'язових волокон у свинки.

Завдяки потужній громадській ініціативі в Європі та збільшенню регулятивної уваги до полегшення болю, хірургічна кастрація свиней поступово відхиляється виробниками як неприйнятна, тимчасом як важливість використання у виробничому процесі інших категорій свиней, таких як некастровані самці та імунокастрати, зростає (Kress et al., 2019).

Некастровані свини мають вищий рівень добробуту тварин і низькі економічні витрати, але відгодівля таких тварин призводить до низки проблем із якістю м'яса (Batorek-Lukač et al., 2022).

Крім неприємного специфічного запаху кнура, це надмірна м'якість туші, м'якший жир, відхилення рН, низька водоутримувальна здатність і підвищена в'язкість м'яса (Škrlep et al., 2020).

Хірургічна кастрація як самців, так і самок свиней викликає занепокоєння світової спільноти (Backus et al., 2021), тому імунокастрація самців свиней виявилася привабливою альтернативою хірургічній кастрації та зараз все частіше використовується в багатьох країнах для зменшення запаху у кнурів (Batorek et al., 2021) і підвищення якості свинини у свинок (Andreeva, 2021).

Крім того, імунокастровані свини продемонстрували нижчу сексуальну та агресивну поведінку порівняно з некастрованими тваринами, що покращує їх добробут (Zamaratskaia & Rasmussen, 2015).

Є кілька досліджень (Pauly et al., 2009; Pauly et al., 2012), які показують відмінності у складі жирних кислот між інтактними, імунокастрованими та хірургічно кастрованими свинками, головним чином вказуючи на те, що жирова тканина некастрованих тварин містить більшу частку поліненасичених жирних кислот і нижчу частку насичених жирних кислот, ніж у хірургічно кастрованих свиней.

Однак звіти про склад жирних кислот у імунокастрованих свиней порівняно суперечливі, що можна пояснити різними експериментальними умовами, зокрема часовим інтервалом між ефективною вакцинацією та забоем (Pérez-Ciria et al., 2022).

Результати досліджень показують, що імунокастрати та хірургічні кастрати дуже схожі за якістю м'яса. З іншого боку, імунокастрати мають кращу якість м'яса порівняно з некастрованими тваринами, оскільки вони мають більше внутрішньом'язового жиру та ніжніше м'ясо (а також уникають проблеми зараження запахом). Їхній жир насиченіший, що є перевагою з технологічної точки зору (Batorek et al., 2012; Trefan et al., 2013).

В доступній нам літературі ми не знайшли досліджень впливу імунокастрації на активність ліпогенних ферментів і гістоморфологію жирової тканини, які могли б прояснити основні механізми відкладення жиру. Крім того, такі дослідження рідко проводяться у некастрованих і хірургічно кастрованих свинок. Однак метаболічні процеси, пов'язані з утворенням і відкладенням ліпідів, важливі для якості свинини. Щоб підтримати впровадження нових альтернатив хірургічній кастрації, важливо краще розуміти біологічні процеси, які визначають метаболізм ліпідів.

У нашій попередній роботі визначали морфологічні, хімічні та якісні показники м'яса імунокастрованих і некастрованих свинок.

З метою отримання більш точних результатів і детального вивчення впливу імунокастрації на ріст і якість м'язової тканини було вирішено провести додаткове дослідження *m. Longissimus thoracis* імунокастрованих і некастрованих свинок на гістологічному рівні. Крім того, гістоморфологічні характеристики *m. Longissimus thoracis* у імунокастрованих і некастрованих свинок недостатньо вивчені, що робить дослідження актуальним і своєчасним.

### Мета дослідження

Метою нашого дослідження є вивчення впливу імунокастрації свинок на якість їхньої м'язової тканини на основі гістоморфологічних характеристик *m. Longissimus thoracis*.

### Матеріал і методи досліджень

Для виконання поставлених завдань на відгодівельному комплексі №3 ТОВ "Глобинський свинокомплекс" було сформовано контрольну та дослідну групи з підсвинків, отриманих від свиноматок ірландського ландрасу та ірландського йоркширу яких осіменяли спермою кнурів синтетичної лінії MakGro У кожній із груп було по 220 свинок віком 72 доби, середня жива

маса тварин контрольної групи на початок дослідження становила 25,68 кг, дослідної групи – 25,82 кг. Усі технологічні, санітарно-гігієнічні, ветеринарно-профілактичні процеси були ідентичними для обох груп. Свинкам дослідної групи у віці 112 діб вводили 2 мл вакцини "Improvak" фірми "Zoetis", USA) і ревакцинували на 148-у добу життя.

Всіх тварин утримували в групових станках по 55 голів з нормою площі 0,75 м<sup>2</sup> на одну голову на повній щільній підлозі. Мікроклімат у приміщенні регулювався за допомогою системи вентиляції негативного тиску фірми Big Dutchman. Напування проводилося за допомогою шести соскових автонапувалок. Свиней обох груп годували рідкими кормовими сумішами на основі комбікорму власного приготування. Приготування рідкої суміші та її розподіл проводили за допомогою кормокухні (Veda, Австрія). Після закінчення періоду відгодівлі всіх тварин зважували індивідуально, після чого з кожної з груп відбирали по 10 тварин живою масою 110 кг і 130 кг. Таким чином було сформовано 4 групи: некастрованих свинок живою масою 110 кг; некастрованих свинок живою масою 130 кг; імунокастрованих свинок живою масою 110 кг та імунокастрованих свинок 130 кг. З метою поліпшення ідентифікації свиней після забою у всіх тварин сформованих груп додатково ставили номер татуванням на задній третині тулуба. У той же день тварин усіх груп завантажували в окремі відсіки спецавтомобіля та транспортували на ТОВ "Глобинський м'ясокомбінат", де після 24-годинного голодування проводили забій згідно з загальноприйнятими методиками. Після забою напівтуші охолоджували протягом 24 годин в холодильній камері при температурі 2–4 °С і далі проводили їх обвалювання. В процесі обвалювання з обох напівтуш були відібрані та ідентифіковані зразки *m. Longissimus thoracis* на рівні 9–12 грудного хребця і відправлені до сертифікованої лабораторії Глобинського м'ясокомбінату, де було взято відбір м'язових зразків з урахуванням анатомічно-морфологічних особливостей архітектури *m. Longissimus thoracis*. Фіксацію гістологічного матеріалу здійснювали модифікованою рідиною Буена. Гістологічну обробку фіксованого матеріалу здійснювали відповідно до спеціально розроблених авторських методик комбінованої заливки тканин (Koziy & Ivanov, 2004). Гістологічні зрізи виготовляли за допомогою мікротома авторської конструкції (Koziy & Lyashenko, 2011).

Світлооптичні дослідження ділянок м'язової тканини проводили мікроскопом "E. Leitz diaplant Wetzlar" (Німеччина) та галогенного освітлювача "Linmatec-2" (США) номінальною потужністю 10-240 Вт. Додаткове контрастування мікропрепаратів виконували за допомогою мультиформного фільтра "ФГПМ-3Х" (Україна).

Морфометричне дослідження тканинних структур виконано за допомогою вбудованого стандартного окуляра-мікрометра, а також із використанням градушованої накладної сітки (окуляр 7х (Гюйгенса), об'єктив 60х, Apo-Plan IRIS).

Люмінесцентну мікроскопію м'язової тканини проводили за допомогою мікроскопа LUMAM-I 3.

Люмінесценція препаратів досліджувалась у спектральному діапазоні 500–700 нм. Комплект обладнання включав спостережну оптику: об'єктив “Mikrofluor-10×0,50 L”; окуляр панхроматичний компенсаційний АК-10/18; освітлювальну оптику: конденсор А-0,9. Висвітлення об'єктів проводилося галогенною лампою “NARVA” (Німеччина), 6, 25 Вт.

Мікрофотографування гістозрізів проводилося цифровою камерою “Nikon D-60” (Японія) із застосуванням триокулярної насадки 1,6х та комп'ютерного визначника експозиції зйомки “Minolta-EK” (Японія). Коригуюча обробка отриманих мікрознімків була проведена за допомогою комп'ютерних програм Microsoft Office Picture Manager, F S Viewer.

Отриманий матеріал оброблено методом варіаційної статистики з акцентом на похибки середніх значень (Koziy & Lyashenko, 2011) та за допомогою додатка “Microsoft Excel 2016”.

Вакцинацію та всі інші маніпуляції зі свинками проводили в гуманних умовах, виключаючи біль або

жорстоке поводження з тваринами, що відповідає вимогам Директиви Ради 86/609/ЕЕС (1986).

### Результати та їх обговорення

Аналіз гістологічних зразків найдовшого м'яза спини *m. Longissimus thoracis* свинок гібридного кросу ♀(велика біла× ландрас) × ♂ MakGro ірландського походження показав, що імунологічна кастрація виступає фактором, що визначає специфіку організації м'язової тканини на мікрорівні. Варто зазначити, що при дослідженні гістологічних препаратів м'язової тканини у свинок за різної їх маси (110 кг і 130 кг відповідно) виявлено недостовірно різну мікроанатомічну картину, тому увагу було зосереджено на тваринах масою 130 кг. Порівняння оглядового та детального зображень виявило такі особливості мікроструктури м'язової тканини (рис. 1А, 1Б, 2В, 2Г).

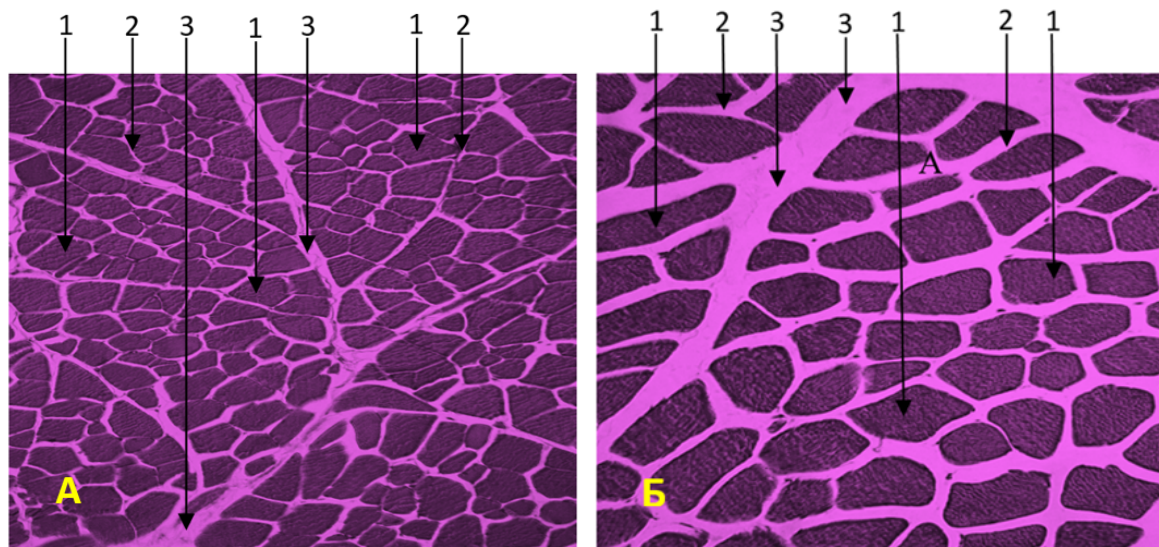


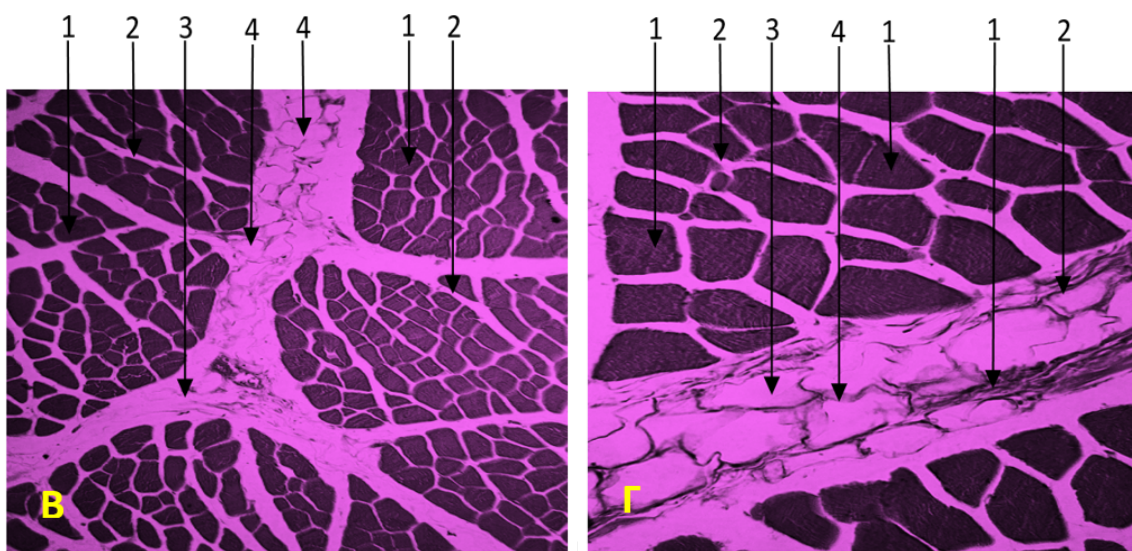
Рис. 1А. Б. Гістологічна будова *m. Longissimus thoracis* у свинок гібридного кросу ♀(велика біла× ландрас) × ♂ MakGro, контрольна група: 1 – м'язове волокно; 2 – внутрішній ендомізій; 3 – колагенові волокна епімізію. Гематоксилін Бемера, фукселін Харта (модифікований), фільтр FGPM-3×. А – 100×; Б – 130×; В – 100×; Г – 200×

Аналіз даних рис. 1А, 1Б, що з туш свинок контрольної групи, вказує, що розріджене розташування м'язових волокон у пучках першого порядку свідчить про наявність невеликої кількості стромального компоненту. У цьому випадку сполучна тканина складається з переплетених, іноді потовщених колагенових волокон, які складають основну масу внутрішнього ендомізія. Тоді фіброзний компонент утворює своєрідний опорний каркас. У міжпучковому просторі помітні локально потовщені пучки колагенових волокон, а також незрілі трофічні елементи, які є попередниками жирового шару та досить рідко трапляються на гістозрізах.


При порівнянні даних гістодослідження тварин контрольної групи з гістологічною характеристикою

*m. Longissimus thoracis* свинок дослідної групи (рис. 2В та 2Г) встановлено, що кількість сполучнотканинної стромі в ньому збільшується, але не за рахунок маси колагенових волокон, а за рахунок переважного збільшення кількості дозріваючих і зрілих адипоцитів.

Враховуючи деяку подібність будови пучків першого порядку, можна припустити, що близьке взаємне розташування м'язових волокон є ознакою “сухості” м'яса. Мікроструктурні характеристики визначали спеціальними світлооптичними дослідженнями, які виявили невідповідність цієї якості у свинок дослідної групи (рис. 3А та 3Б).



**Рис. 2 В, Г.** Гістологічна будова *m. Longissimus thoracis* у свинок гібридного кросу ♀(велика біла× ландрас) × ♂ МакГро, дослідна група: 1 – м’язове волокно; 2 – внутрішній ендомізій; 3 – колагенові волокна епімізію. В, Г – дослідна група: 1 – м’язове волокно; 2 – внутрішній ендомізій; 3 – колагенові волокна епімізію; 4 – адипоцити в епімізії. Гематоксилін Бемера, фукселін Харта (модифікований), фільтр FGPM-3×. А – 100×; Б – 130×; В – 100×; Г – 200×

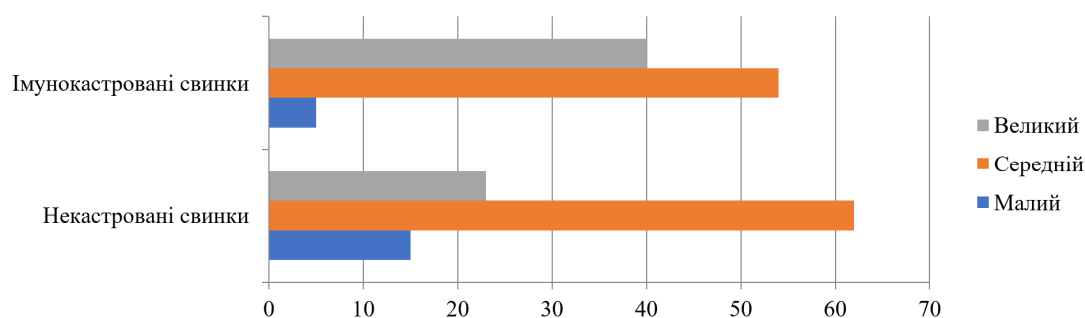


**Рис. 3.** Фрагмент поперечного розрізу *m. Longissimus thoracis* у некастрованих А та імунокастровани Б свинок гібридного кросу ♀(велика біла× ландрас) × ♂ МакГро: 1 – м’язове волокно; 2 – внутрішній ендомізій; 3 – епімізій. Кислота Майєра, гемалун, фукселін Харта (модифікований), флюоресцеїн. УФ темнопольна мікроскопія 75×

З **рисунку 3** видно що, поляризаційна картина “А” демонструє виражену поліхроматичність міофібрил. Це явище пояснюється невеликою кількістю саркоплазми у волокні, що спричинило подвійне променезаломлення та інтерференції світла в щільних фібрилярних “пакетах”. Поляризаційна картина “Б” показує, що кількість міофібрил на одиницю волокна в цьому випадку ще достатня, що затримує проникнення ультрафіолетових променів у гістологічний зріз. При цьому зображення відрізняється від попереднього порівняно стабільною монохроматичністю, що вказує на вміст більшої кількості саркоплазми в м’язовому волокні. Очевидно, що помірне збільшення вмісту води у м’язі в поєднанні зі збільшенням частки зрілого

компонента трофічної сполучної тканини є фактором, що визначає ступінь соковитості й ніжності м’яса.

Як видно з компонентів на **рисунках 1А, 1Б, 2В, 2Г**, у всіх випадках м’язові пучки добре сформовані, демонструють достатній ступінь васкуляризації та мають переважно ланцетну або неправильно ромбічну форму. У поперечному перерізі більшість з них п’ятикутні або шестикутні. Варто зазначити, що крім “класичних” великих полігональних волокон, у м’язових пучках є також невелика кількість дрібних волокон неправильного еліптичного або круглого діаметру. Варіабельність діаметрів м’язових волокон свиней у контрольній та дослідній групах наведено на **рисунку 3**.



**Рис. 4.** Варіабельність значень діаметрів м'язових волокон у межах одного пучка II порядку

З наведеної діаграми кількість волокон з малим діаметром є порівняно невеликою обох групах і коливається від 7 до 17 %. У всіх випадках переважає кількість м'язових волокон із середнім діаметром (65–52 %). Кількість м'язових волокон більшого діаметру коливається від 21 до 37 % як у тварин контрольної, так і дослідної груп. Зазвичай дрібні волокна являють собою своєрідний “запасний” або камбіальний фонд. Імунокастрація зумовлює зменшення їх кількості на 10 % на фоні зменшення на 7 % кількості волокон, які ростуть, та підвищення на 11 % кількості зрілих волокон (рис. 3).

Ймовірне пояснення прогресуючої стабілізації процесів росту в м'язах свинок дослідної групи можна знайти в особливостях гістологічної будови м'ясо-

пласту, оскільки міосателітоцити, або клітини-супутники, безпосередньо контактують з базальною мембраною волокна. На нашу думку, вакцина Імпровак пригнічує їх нормальні проліферативні властивості. Надалі при втраті інтродуктивної клітинної здатності в межах одного волокна закономірно зменшується кількість міофібрил, що завжди супроводжується деяким збільшенням об'єму саркоплазми. Зрештою, ця обставина визначає нові гістологічні характеристики м'язової тканини (табл. 1).

Встановлено, що у свинок дослідної групи середнє значення діаметра м'язового волокна виявилось меншим і складало 28,3 мкм, що на вірогідно на 14,5 мкм менше, ніж у їхніх аналогів контрольної групи.

**Таблиця 1**

Особливості гістологічної будови м'язової тканини *m. Longissimus thoracis* у гібридного кросу♀(велика біла × ландрас) × ♂ МакГро (n = 10)

| Група                  | Середнє значення діаметра м'язового волокна, мкм | Співвідношення структурних компонентів м'язової тканини, % |               |
|------------------------|--|--|---------------|
|                        |  | Строма   | Паренхіма     |
| Некастровані свинки    | 42,8 ± 0,39                                      | 8,6 ± 0,10   | 91,4 ± 0,72   |
| Імунокастровані свинки | 28,3 ± 0,21**                                    | 24,1 ± 0,18***   | 75,9 ± 0,59** |

Примітки: \*\* P < 0,01; \*\*\* P < 0,001

Зсув частки стромального компонента в м'язі тварин дослідної групи позитивний і становить 24,1 %, що на 15,5 % більше, ніж у їхніх аналогів з контрольної групи, що є статистично значущим (P < 0,001) і чітко інтерпретується на користь нормального фізіологічного ліпостазу епімізіальної м'язової тканини. Цей факт переконливо свідчить про підвищення якісних показників *m. Longissimus thoracis* у імунокастрованих свинок, що свідчить на користь використання імунокастрації свинок в умовах промислової технології виробництва свинини.

Вплив методу кастрації свинок на показники якості найдовшого м'яза спини за рахунок зміни товщини їх м'язових волокон, який ми виявили, узгоджується з раніше опублікованими повідомленнями (Andreeva, 2021), які вказують на те, що імунокастрація свинок призводить до підвищення ніжності їх м'яса. У нашому дослідженні товщина м'язових волокон імунокастрованих свинок була меншою порівняно з некастрованими аналогами, що безпосередньо вплинуло на підвищення ніжності та соковитості їх м'яса.

## Висновки

Встановлено що в *m. Longissimus thoracis* імунологічної кастрації свинок за допомогою вакцини “Improvak” є зменшення діаметра м'язових волокон на 15 мікрометрів і поглинання волокнами більшої кількості саркоплазми, що на тлі збільшення вмісту паренхіматозних компонентів (на 14 %) вказує на підвищення соковитості й ніжності м'яса.

Доведено, що в результаті імунної кастрації свинок їхні м'язові волокна *m. Longissimus thoracis* припиняють ріст, але набувають корисних властивостей, а саме звожуються і жиріють.

Визначено, що передзайбна маса не мала істотного впливу на гістологічні параметри найдовшого м'яза спини досліджуваних свинок.

*Перспективи подальших досліджень.* Наступним етапом дослідження вважаємо за доцільне провести вивчення впливу товщини м'язових волокон найдовшого м'яза спини на фізико-хімічні показники м'яса свинок за різного способу їх кастрації.

## Відомості про конфлікт інтересів

Автори стверджують про відсутність конфлікту інтересів.

## References

- Aluwé, M., Tuytens, F. A. M., & Millet, S. (2015). Field experience with surgical castration with anaesthesia, analgesia, immunocastration and production of entire male pigs: performance, carcass traits and boar taint prevalence. *Animal*, 9(3), 500–508. DOI: 10.1017/S1751731114002894.
- Andreeva, D. M. (2021). Influence of gilts immune castration and their pre-slaughter live weight on meat quality indicators. *Bulletin of the Sumy National Agrarian University. "Livestock" series*, 3(46), 37–45. DOI: 10.32845/bsnau.lvst.2021.3.6.
- Backus, G., Higuera, M., Juul, N., Nalon E., & de Bryne, N. (2018). Second progress report 2015–2017 on the European declaration on alternatives to surgical castration of pigs. Expert Group on ending surgical castration of pigs. URL: <https://www.boarsontheway.com/wp-content/uploads/2018/08/Second-progress-report-2015-2017-final-1.pdf>.
- Batorek, N., Čandek-Potokar, M., Bonneau M., & Van Milgen, J. (2012). Meta-analysis of the effect of immunocastration on production performance, reproductive organs and boar taint compounds in pigs. *Animal*, 6(8), 1330–1338. DOI: 10.1017/S1751731112000146.
- Batorek-Lukač, N., Kress, K., Čandek-Potokar, M., Fazarinc, G., Škrlep, M., Poklukar, K., Wesoly, R., Stefanski, V., & Vrecl, M. (2022). Immunocastration in adult boars as a model for late-onset hypogonadism. *Andrology*, 10(6), 1217–1232. DOI: 10.1111/andr.13219.
- Bogucka, J., & Kapelański, W. (2005). Microstructure of longissimus lumborum muscle in pigs of several breeds and its relation to meat quality traits. *Folia Biol. Suppl.*, 53, 85–90. DOI: 10.1515/aoas-2016-0029.
- Bohrer, B. M., Flowers, W. L., Kyle, J. M., Johnson, S. S., King, V. L., Spruill, J. L., Thompson, D. P., Schroeder, A. L., & Boler, D. D. (2014). Effect of gonadotropin releasing factor suppression with an immunological on growth performance, estrus activity, carcass characteristics, and meat quality of market gilts. *J Anim Sci.*, 92(10), 4719–4724. DOI: 10.2527/jas.2014-7756.
- Botelho-Fontela, S., Paixão, G., Pereira-Pinto, R., Vaz-Velho, M., Pires, M. D. A., Payan-Carreira, R., Patarata, L., Lorenzo, J., Silva, A., & Esteves, A. (2023). Effect of Immunocastration on Culled Sows—A Preliminary Study on Reproductive Tract, Carcass Traits, and Meat Quality. *Vet. Sci.*, 10(10), 600. DOI: 10.3390/vetsci10100600.
- Council Directive 86/609/EEC of 24 November 1986 on the approximation of laws, regulations and administrative provisions of the Member States regarding the protection of animals used for experimental and other scientific purposes. URL: <https://op.europa.eu/en/publication-detail/-/publication/cc3a8ccb-5a30-4b6e-8da8-b13348caeb0c/language-en>.
- Henckel, P., Oksbjerg, N., Erlandsen, E., Barton-Gade, P., & Bejerholm, C. (1997). Histo- and biochemical characteristics of the Longissimus dorsi muscle in pigs and their relationships to performance and meat quality. *Meat Sci.*, 47, 311–321. DOI: 10.1016/S0309-1740(97)00063-6.
- Jacobs, L., & Neary, J. (2020). Castration in the U.S. Swine Industry: Animal Welfare Implications and Alternatives. Virginia Cooperative Extension, Virginia Tech, APSC–174P. URL: [https://www.pubs.ext.vt.edu/content/pubs\\_ext\\_vt\\_edu/en/APSC/APSC-174/APSC-174.html](https://www.pubs.ext.vt.edu/content/pubs_ext_vt_edu/en/APSC/APSC-174/APSC-174.html).
- Kasprzyk, A., & Bogucka, J. (2020). Meat quality of Pulawska breed pigs and image of longissimus lumborum muscle microstructure compared to commercial DanB and Naima hybrids. *Arch. Anim. Breed.*, 63(2), 293–301. DOI: 10.5194/aab-63-293-2020.
- Koziy, M. S., & Ivanov, V. O. (2004). The method of enclosing histological objects in paraffin with a fixed thickness. Patent for the invention No. 64288 A. dated February 16, 2004. (Bulletin No. 2). [https://scholar.google.com.ua/citations?view\\_op=view\\_citation&hl=uk&user=GbMNux0AAAAJ&citation\\_for\\_view=GbMNux0AAAAJ:qUcmZB5y\\_30C](https://scholar.google.com.ua/citations?view_op=view_citation&hl=uk&user=GbMNux0AAAAJ&citation_for_view=GbMNux0AAAAJ:qUcmZB5y_30C) (in Ukrainian).
- Koziy, M. S., & Lyashenko, E. V. (2011). Arch microtome. Patent for the invention No. 60618 dated June 25, 2011 (Bulletin No. 12) (in Ukrainian).
- Kress, K., Millet, S., Labussière, É., Weiler, U., & Stefanski, V. (2019). Sustainability of Pork Production with Immunocastration in Europe. *Sustainability*, 11(12), 3335. DOI: 10.3390/su11123335.
- Mykhalko, O. G. (2020). Feeding qualities of pigs of Irish origin under different types of feeding. *Bulletin of the Sumy National Agrarian University. "Livestock" series*, 4, 51–57. DOI: 10.32845/bsnau.lvst.2020.3.9 (in Ukrainian).
- Mykhalko, O. G. (2021). Current state and ways of development of pig farming in the world and Ukraine. *Bulletin of the Sumy National Agrarian University. Series "Livestock"*, 3(46), 61–78. DOI: 10.32845/bsnau.lvst.2021.3.9.
- Mykhalko, O., Povod, M., Sokolenko, V., Verbelchuk, S., Shuplyk, V., Shcherbatiuk, N., Melnyk, V., & Zasukha, L. (2022). The influence of the castration method on meat cuts indicators of pig carcasses. *Scientific Papers. Series "Management, Economic Engineering in Agriculture and rural development"*, 22(3), 451–458. URL: [https://managementjournal.usamv.ro/pdf/vol.22\\_3/Art48.pdf](https://managementjournal.usamv.ro/pdf/vol.22_3/Art48.pdf).
- Mykhalko, O., Povod, M., Gutyj, B., Lumedze, I., Iovenko, A., & Bondar, A. (2023). Influence of ventilation system type on microclimate parameters in farrowing room and reproductive qualities of pigs. *Scientific Papers. Series "Management, Economic Engineering in Agriculture and rural development"*, 23(1), 425–436. URL: [https://managementjournal.usamv.ro/pdf/vol.23\\_1/Art48.pdf](https://managementjournal.usamv.ro/pdf/vol.23_1/Art48.pdf).
- Pauly, C., Luginbühl, W., Ampuero, S., & Bee, G. (2012). Expected Effects on Carcass and Pork Quality When Surgical Castration Is Omitted – Results of a Meta-Analysis Study. *Meat Science*, 92(4), 858–862. DOI: 10.1016/j.meatsci.2012.06.007.
- Pauly, C., Spring, P., O'Doherty, J.V., Ampuero Kragten, S., Bee, G., (2009). Growth performance, carcass characteristics and meat quality of group-penned surgically castrated, immunocastrated (Improvac®) and entire male

- pigs and individually penned entire male pigs. *Animal*, 3(7), 1057–1066. DOI: 10.1017/S1751731109004418.
- Pérez-Ciria, L., Carcò, G., Miana-Mena, F. J., Mitjana, O., Falceto, M. V., & Latorre, M. A. (2021). Immunocastration in Gilts: A Preliminary Study of the Effect of the Second Dose Administration Time on Growth, Reproductive Tract Development, and Carcass and Meat Quality. *Animals*, 11(2), 510. DOI: 10.3390/ani11020510.
- Pérez-Ciria, L., Miana-Mena, F.J., Álvarez-Rodríguez J., & Latorre, M.A. (2022). Effect of castration type and diet on growth performance, serum sex hormones and metabolites, and carcass quality of heavy male pigs. *Animals*, 12(8), 1004. DOI: 10.3390/ani12081004.
- Povod, M. G., Mykhalko, O. G., Shpetniy, M. B., Zhizhka, S. V., Klindukhova, I. M., & Nechmilov, V. M. (2018). Morphological composition of pig carcasses by different methods of castration. *Scientific and technical bulletin IT NAAS*, 119, 114–122 (in Ukrainian).
- Povod, M., Kravchenko, O., Getya, A., Zhmailov, V., Mykhalko, O., Korzh O., & Kodak, T. (2020). Influence of pre-killing living weight of the quality of carcass of hybrid pigs in the conditions of industrial pork production in Ukraine. *Journal Scientific Papers Series Management, Economic Engineering in Agriculture and Rural Development*, 20(4), 431–437. URL: <https://www.cabidigitalibrary.org/doi/pdf/10.5555/20210051929>.
- Povod, M., Mykhalko, O., Kyselov, O., Opara, V., Andreychuk V., & Samokhina, Y. (2021). Effects of various pre-slaughter weights on the physico-chemical qualities of pig meat. *J Adv Vet Anim Res.*, 8(3), 521–533. DOI: 10.5455/javar.2021.h542.
- Povod, M. G., Opara, V. O., Mykhalko, O. G., Povochnikov, M. G., Lykhach, V. Y., Voshchenko, I. B., Gutyj, B. V., & Moisei, I. S. (2022). Effectiveness of using high-protein sunflower concentrate in pig feeding. *Scientific Messenger of Lviv National University of Veterinary Medicine and Biotechnologies. Series: Agricultural sciences*, 24(97), 3–15. DOI: 10.32718/nvlvet-a9701.
- Povod, M., Mykhalko, O., Povochnikov, M., Gutyj, B., Koberniuk, V., Shuplyk, V., Ievstafieva, Y., & Buchkovska, V. (2022). Efficiency of using high-protein sunflower meal instead of soybean meal in feeding of growing piglets. *Scientific Papers. Series “Management, Economic Engineering in Agriculture and rural development”*, 22(4), 595–602. URL: [https://managementjournal.usamv.ro/pdf/vol.22\\_4/Art64.pdf](https://managementjournal.usamv.ro/pdf/vol.22_4/Art64.pdf).
- Povod, M., Mykhalko, O., Gutyj, B., Mironenko, O., Verbelchuk, S., Koberniuk, V., & Tkachuk, O. (2022). Dependence of the microclimate parameters of the pig house on different frequency of manure pits emptying and outdoor temperature. *Scientific Papers. Series “Management, Economic Engineering in Agriculture and rural development”*, 22(4), 603–616. URL: [https://managementjournal.usamv.ro/pdf/vol.22\\_4/Art65.pdf](https://managementjournal.usamv.ro/pdf/vol.22_4/Art65.pdf).
- Povod, M., Mykhalko, O., Verbelchuk, T., Gutyj, B., Borshchenko, V., & Koberniuk, V. (2023). Productivity of sows, growth of piglets and fattening qualities of pigs at different durations of the suckling period. *Scientific Papers. Series “Management, Economic Engineering in Agriculture and rural development”*, 23(1), 649–658. URL: [https://managementjournal.usamv.ro/pdf/vol.23\\_1/Art68.pdf](https://managementjournal.usamv.ro/pdf/vol.23_1/Art68.pdf).
- Povod, M. G., Mykhalko, O. G., Izhboldina O. O., Gutyj, B. V., Verbelchuk, T. V., Borshchenko, V. V., & Koberniuk, V. V. (2023). The influence of piglet weight placed for rearing on their productive quality and efficiency of rearing. *Ukrainian Journal of Veterinary and Agricultural Sciences*, 6(2), 37–43. DOI: 10.32718/ujvas6-2.07.
- Ryu, Y. C., & Kim, B. C. (2005). The relationship between muscle fibre characteristics, postmortem metabolic rate, and meat quality of pig Longissimus dorsi muscle. *Meat Sci.*, 71(2), 351–357. DOI: 10.1016/j.meatsci.2005.04.015.
- Singh, G., Kumar, A., Dutt, R., Arjun V., & Jain, V. K. (2020). Chemical Castration in Animals. An Update. *Int. J. Curr. Microbiol. App. Sci.*, 9(4), 2787–2807. DOI: 10.20546/ijcmas.2020.904.329.
- Škrlep, M., Poklukar, K., Kress, K., Vrecl, M., Fazarinc, G., Lukač, N. B., Weiler, U., Stefanski V., Čandek-Potokar, M. (2020). Effect of immunocastration and housing conditions on pig carcass and meat quality traits. *Translational Animal Science*, 4(2), 1224–1237. DOI: 10.1093/tas/txaa055.
- Trefan, L., Doeschl-Wilson, A., Rooke, J. A., Terlouw, C., & Bünger, L. (2013). Meta-analysis of effects of gender in combination with carcass weight and breed on pork quality. *Journal of Animal Science*, 91(3), 1480–1492. DOI: 10.2527/jas.2012-5200.
- Vanhonacker, F., & Verbeke, W. (2011). Consumer response to the possible use of a vaccine method to control boar taint v. physical piglet castration with anaesthesia: a quantitative study in four European countries. *Animal*, 5(7), 1107–1118. DOI: 10.1017/S1751731111000139.
- Werner, D., Baldinger, L., Bussemas, R., Büttner, S., Weißmann, F., Ciulu, M., Mörlein, J., & Mörlein, D. (2021). Early Immunocastration of Pigs: From Farming to Meat Quality. *Animals*, 11, 298. DOI: 10.3390/ani11020298.
- Xue, Y., Zheng, W., Zhang, F., Rao, S., Peng, Z., & Yao, W. (2019). Effect of immunocastration on growth performance, gonadal development and carcass and meat quality of SuHuai female pigs. *Anim. Prod. Sci.*, 59, 794. DOI: 10.1071/AN16733.
- Yunes, M. C., Teixeira, D. L., von Keyserlingk, M. A. G., & Ho'tze, M. J. (2019). Is gen editing an acceptable alternative to castration in pigs? *PLoS ONE*, 14(6), e0218176. DOI: 10.1371/journal.pone.0218176.
- Zamaratskaia, G., & Rasmussen, M. K. (2015). Immunocastration of male pigs – situation today. *Procedia Food Science*, 5, 324–327. DOI: 10.1016/j.profoo.2015.09.064.